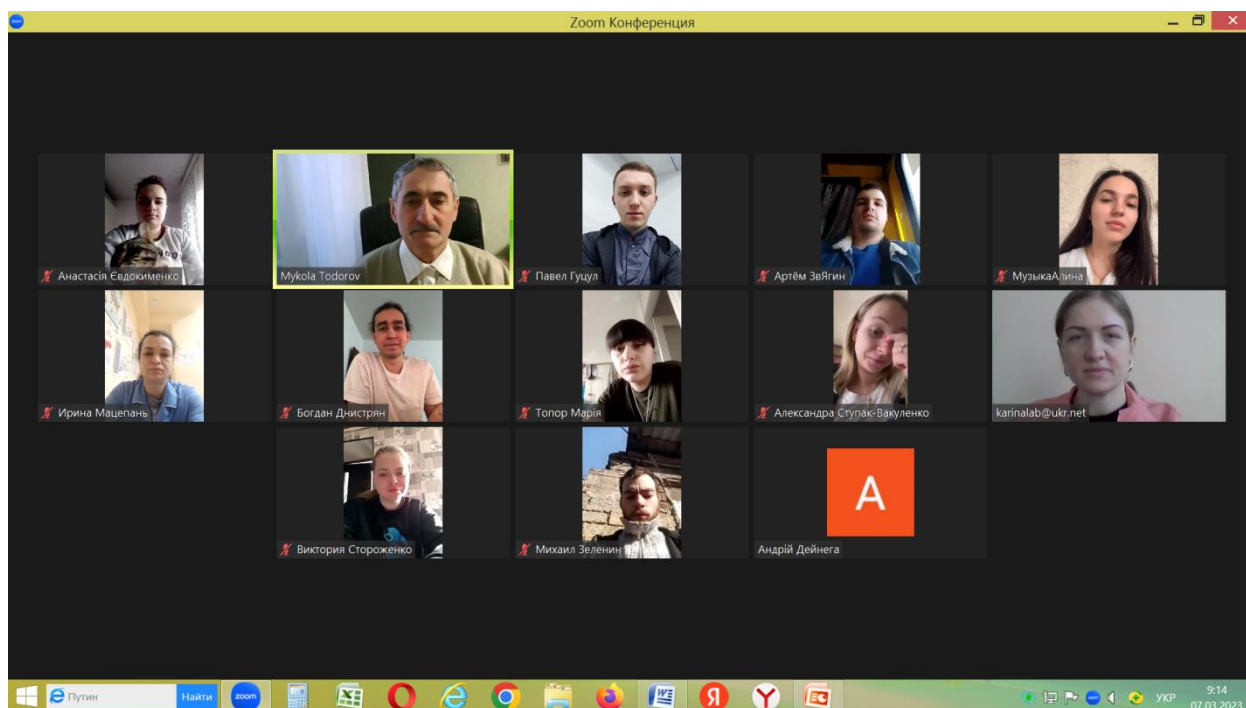


На ФВМ, Одеського державного аграрного університету 3 березня відбулося засідання наукового гуртка УЗІДІСТ.

На початку засідання керівник гуртка, доцент Тодоров М.І. підбив підсумки роботи гуртка за минулий семестр та представив план роботи гуртка на поточний семестр. За минулий семестр були відзначені активною участю у роботі наукового гуртка та публікаціями статей ЗВО, Вікторія Стороженко та Марія Топор

Перед гуртківцями виступила головний ветеринарний лікар вет. клініки ОДАУ, організатор гуртка УЗІДІСТ Карпущина К.В. яка презентувала доповідь за темою "Методика ультразвукового дослідження селезінки, лімфатичних вузлів. Анатомічне обґрунтування. Патології. Диференційна діагностика. Інтерпретації ехограм, заключення з результатів дослідження. Оформлення протоколу". Студенти із задоволенням прослухали тему, та отримали відповіді на поставлені запитання.

У вільний час ЗВО відвідують ветеринарну клініку ОДАУ, де практично під керівництвом зав. УЗДІ кабінетом К.В. Карпущиною проводять УЗДІ у тварин.



Селезенка кружок УЗД.rptx (Автосохраненный) - PowerPoint 779 User

Файл Главная Вставка Рисование Конструктор Переходы Анимация Слайд-шоу Запись Рецензирование Вид Справка Что вы хотите сделать?

ВОССТАНОВЛЕННЫЙ НЕСОХРАНЕННЫЙ ФАЙЛ Это восстановленный файл, который временно хранится на вашем компьютере. Сохранить

1  
2  
3  
4  
5  
6

**Методика ультразвукового дослідження селезінки, лімфатичних вузлів.Анатомічне обґрунтування.Патології.Диференційна діагностика.Інтерпретації ехограм,заклучення з результатів дослідження.Оформлення протоколу.**

Слайд 1 из 15 русский (Украина) Специальные возможности: проверьте рекомендации Заметки Приложения 76%

karinalab@ukr.net

Mykola Todorov

А

Андрій Дейнега

Селезенка кружок УЗД.rptx (Автосохраненный) - PowerPoint 779 User

Файл Главная Вставка Рисование Конструктор Переходы Анимация Слайд-шоу Запись Рецензирование Вид Справка Что вы хотите сделать?

3  
4  
5  
6  
7  
8

**Патологія селезінки**

**Спленомегалія**- виникає у зв'язку з токсікозом(наприклад паразитарного походження), сепсисом(при піометрі), венозним застоєм(правостороння серцева недостатність), циррозом печінки, гострим гепатитом, інфекційними захворюваннями, глистними інвазіями.

Ультразвукова картина - спостерігається зміщення селезінки каудальним полюсом до вентральної черевної стінки. Всі розміри збільшуються, краї закруглюються. Ехогенність може бути різною.

**Спленіт**-виникає при септичних станах

Ультразвукова картина-Збільшення , закруглення країв. При гострому спленіті ехогенність може не змінюватись. При хронічному спостерігається розростання фіброзної тканини, збільшення ехогенності.

Здоровая селезенка Спленомегалія

Печень Селезенка в воротах Желудок селезеночной веной

Печень селезеночная вена селезеночная вена селезеночная вена селезеночная вена

Mykola Todorov

Mykola Todorov

А

Андрій Дейнега

